

# Cerebelite aguda por *Cryptococcus* em paciente imunocompetente. Relato de caso

## *Acute cerebellitis caused by Cryptococcus in an immunocompetent patient. Case report*

Eduardo da Silva Ramos<sup>1</sup>, Maria de Lourdes Galvão<sup>1</sup>, Massanobu Takatani<sup>1</sup>, Daniel Ribeiro Chaves<sup>1</sup>, Guilherme Augusto Pivoto João<sup>2</sup>, Michel de Araújo Tavares<sup>2</sup>

Recebido do Hospital Universitário Getúlio Vargas, Universidade Federal do Amazonas, Manaus, AM, Brasil.

### RESUMO

A cerebelite aguda é uma condição neurológica que pode ocorrer principalmente em associação à infecção viral, bem como a outros agentes infecciosos. A criptococose cerebral é a infecção que ocorre mais comumente em pacientes imunossuprimidos, principalmente na forma de meningoencefalite. O objetivo deste estudo foi relatar um caso de cerebelite fúngica em paciente imunocompetente, condição não relatada na literatura até o momento. Paciente do gênero masculino, 30 anos, foi encaminhado para investigação de quadro agudo de náuseas, vômitos, cefaleia intensa, vertigem e ataxia da marcha. A ressonância nuclear magnética de encéfalo demonstrou imagem hipodensa isolada em cerebelo. A análise líquórica evidenciou *Cryptococcus* em fase de gemulação. Houve melhora completa do quadro após tratamento com anfotericina B e fluconazol. A infecção fúngica por *Cryptococcus* é condição incomum em pacientes imunocompetentes. Casos previamente relatados de criptococose não se apresentaram de forma isolada em cerebelo. De acordo com o presente estudo, quando o quadro clínico do paciente for compatível com cerebelite, é importante atentar para outras possibilidades etiológicas, que não apenas vírus ou bactérias.

**Descritores:** Ataxia cerebelar; Cerebelo; *Cryptococcus neoformans*; Fluconazol/uso terapêutico; Anfotericina B/uso terapêutico; Hospedeiro imunocomprometido; Doenças cerebelares/microbiologia; Relatos de casos; Humanos; Masculino; Adulto.

### ABSTRACT

Acute cerebellitis is a neurological condition that can occur especially in association with viral infection, as well as other infectious agents. Cerebral cryptococose infection most commonly occurs in immunosuppressed patients, mainly in the form of meningoencephalitis. The objective of this study was to report a case of fungal cerebellitis in an immunocompetent patient, a condition not reported in the literature. Male patient, 30 years old, was referred for investigation of acute nausea, vomiting, severe headache, vertigo and gait ataxia. The magnetic resonance of the brain showed an isolated hypodense image in cerebellum. The analysis of the cerebral spinal fluid revealed cryptococcus in the process of budding. There was complete improvement after treatment with anphotericin B and fluconazole. The fungal infection *cryptococcus* is an uncommon condition in immunocompetent patients. Previously reported cases of criptococose were not presented in isolation in the cerebellum. According to this study, when the patient's condition is compatible with cerebellitis, it is important to pay attention to other etiological possibilities, not just viruses or bacteria.

**Keywords:** Cerebellar ataxia; Cerebellum; *Cryptococcus neoformans*; Fluconazole/therapeutic use; Amphotheric B/therapeutic use; Immunocompromised host; Cerebellar diseases/microbiology; Case reports; Humans; Male; Adult.

### INTRODUÇÃO

Cerebelite é uma afecção neurológica que consiste em uma variedade de sintomas, que inclui cefaleia, vertigem, vômitos e alteração da marcha, podendo ainda haver febre, sinais de irritação meníngea, crises convulsivas e hipertensão intracraniana<sup>(1)</sup>. Outras doenças que afetam o Sistema Nervoso Central (SNC), incluindo tumores, abscessos, meningites, encefalites, encefalomielite disseminada aguda (ADEM) e doenças hereditárias degenerativas, podem evoluir com quadro clínico semelhante, sendo, mandatória a realização de exame de neuroimagem para diagnóstico preciso<sup>(2)</sup>.

*Cryptococcus neoformans* é um fungo encapsulado, saprófita, com distribuição mundial e encontrado no solo, especialmente naquele contaminado com excretas de pássaros. Infecção pelo *C. neoformans* ocorre por meio da inalação de partículas fúngicas aerossolizadas<sup>(3)</sup>. O primeiro caso de infecção humana provocada

1. Universidade Federal do Amazonas, Hospital Universitário Getúlio Vargas, Manaus, AM, Brasil.

2. Fundação de Medicina Tropical do Amazonas Doutor Heitor Vieira Dourado, Manaus, AM, Brasil.

Data de submissão: 16/8/2012 – Data de aceite: 24/10/2012

Conflito de interesses: não há.

#### Endereço para correspondência:

Eduardo da Silva Ramos

Avenida Apuriná, 4 – Praça 14 de Janeiro

CEP: 6902-017 – Manaus, AM, Brasil

Tel./Fax: + 55 (92) 3305-4719 – E-mail eduardoo\_ramos@hotmail.com

por *Cryptococcus* foi detectado há cerca de 100 anos por Busse e Buschke, na Alemanha; porém, o número de casos emergiu na década de 1960, devido ao advento de tratamentos agressivos para neoplasia, com ainda mais casos relatados na década de 1980, após o surgimento da síndrome da imunodeficiência adquirida (Aids)<sup>(4)</sup>.

A infecção fúngica por *Cryptococcus* é condição incomum em pacientes imunocompetentes<sup>(4)</sup>. Além disso, o cerebelo, isoladamente, é topografia não relatada de infecção por esse agente.

O objetivo deste estudo foi relatar um caso de cerebelite fúngica em paciente imunocompetente, condição não relatada em literatura até o presente momento.

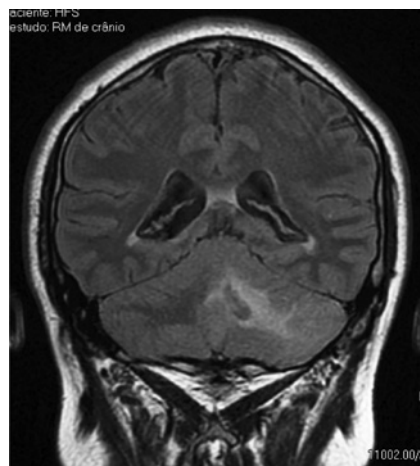## RELATO DO CASO

Paciente do gênero masculino, 30 anos, natural e procedente de Maués (AM), morador de zona rural, iniciou com quadro de cefaleia do tipo latejante em região occipital com irradiação para região frontoparietal, de forte intensidade, incapacitante, sem outros sintomas associados até o atendimento. Procurou o serviço após 1 semana do início do quadro, sendo realizada tomografia computadorizada de crânio, sem alterações aparentes. O paciente foi, então, medicado com sintomáticos, apresentando melhora parcial da dor. Evoluiu após 2 dias com febre não aferida, vertigem, dificuldade de deambulação, além de inúmeros episódios de vômitos ao dia. Sem melhora do quadro, procurou, então, pronto-socorro público, onde realizou nova tomografia de crânio, novamente sem alterações aparentes. Devido à ausência de achados que justificassem o quadro, foi solicitada ressonância nuclear magnética de encéfalo, evidenciando-se lesão em cerebelo (Figuras 1 a 3). Com base nas imagens obtidas, foram levantadas hipóteses diagnósticas de lesão vascular ou cerebelite. Todas as informações relativas à evolução clínica foram obtidas com base em prontuário externo e relato do próprio paciente e de sua esposa. Foi, então, transferido para o Hospital Universitário Getúlio Vargas da Universidade Federal do Amazonas, para

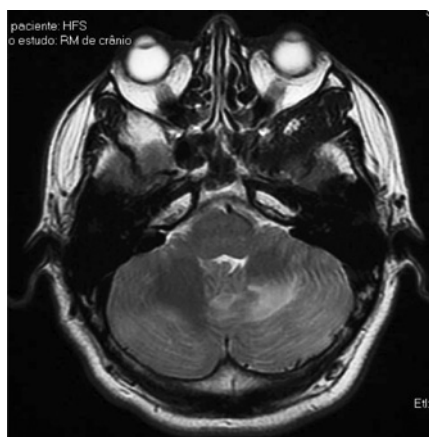acompanhamento e investigação diagnóstica, quase 1 mês após o início do quadro clínico.

O paciente foi admitido com quadro clínico mantido de cefaleia pulsátil, holocraniana, porém mais intensa em região occipital, associada a vômitos, vertigem e ataxia da marcha. Ao exame físico, encontrava-se lúcido e orientado no tempo e no espaço, sem défices cognitivos aparentes. Tônus e trofismo preservados, força muscular grau 5 globalmente, com hiperreflexia (++++), e sinais de liberação piramidal. Apresentava ainda disba-sia, com oscilação importante durante a marcha, bem como dismetria e disdiadococinesia nos quatro membros. Pares cranianos sem alterações. Exames de sensibilidade superficial e profunda normais. Sem sinais de irritação meníngea.

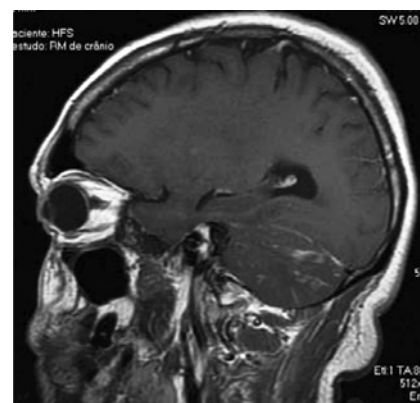
Baseando-se nas hipóteses diagnósticas aventadas foram solicitados exames admissionais, que se apresentaram sem al-



**Figura 2.** Ressonância nuclear magnética na sequência ponderada em FLAIR no plano coronal demonstrando lesão com hipersinal com edema vasogênico no hemisfério esquerdo e vermis cerebelar sugestiva de processo inflamatório/infeccioso.



**Figura 1.** Ressonância nuclear magnética na sequência ponderada em T2 no plano axial demonstrando lesão com hipersinal com edema vasogênico no hemisfério esquerdo e vermis cerebelar sugestiva de processo inflamatório/infeccioso.



**Figura 3.** Ressonância nuclear magnética na sequência ponderada em T1 pós-contraste no plano sagital demonstrando lesão com iso/hipossinal no hemisfério cerebelar esquerdo que sofre impregnação heterogênea ao meio de contraste paramagnético sugestiva de processo inflamatório/infeccioso.

terações (hemograma, função renal, função hepática, sorologia para o vírus da imunodeficiência humana - HIV, rubéola, herpes, Epstein-Barr, proteínas C e S, fator V de Leiden, fator de Von Willebrand, antitrombina III, eletrocardiograma e ecocardiograma).

No terceiro dia de internação, evoluiu com quadro de sonolência e desorientação. Pensando-se em lesão vascular, em razão da piora clínica súbita, foi prescrita varfarina (10mg/dia).

No dia seguinte houve melhora desse quadro, e o paciente não se recordava do acontecido no dia anterior. Mantinha quadro de cefaleia, vômitos, vertigem e ataxia de marcha. Foi realizada angiorressonância de vasos cervicais, sem alterações. Coletou-se ainda amostra de líquido cefalorraquidiano (LCR).

A análise do LCR apresentou 218 células, com 98% de mononucleares, glicose de 10, proteínas 131, cloretos 99, lactato 6,36. Na amostra, verificou-se, à coloração de tinta Nankin, a presença de *Cryptococcus* em fase de gemulação.

Após resultado do LCR, houve suspensão da varfarina e início de tratamento com anfotericina B (50mg/dia) e fluconazol (400mg) a cada 12 horas. O paciente foi, então, transferido para acompanhamento com equipe de Infectologia. Uma semana depois de iniciado o tratamento específico, encontrava-se lúcido e orientado no tempo e no espaço, sem queixa de cefaleia e com melhora importante da marcha.

Após 25 dias de internação, nova análise líquórica evidenciou 23 células (98% mononucleares), proteínas 63, glicose 26, cloretos 113 e lactato 3,1. Ainda foram observados raros *Cryptococcus*.

Devido a melhora clínica e laboratorial, recebeu alta hospitalar em excelente estado geral, sem queixas ou alterações neurológicas. Dose acumulada de anfotericina B foi de 1.250mg.

O paciente permaneceu em acompanhamento ambulatorial, em uso de fluconazol (900mg/dia). Um mês após alta, realizou novo exame do líquido, cujo resultado estava dentro do padrão da normalidade. A dose do fluconazol foi reduzida para 450mg/dia por mais 2 meses, quando realizou novamente punção líquórica, e a análise permaneceu sem qualquer alteração. Permaneceu em uso de fluconazol (150mg/dia) por mais 1 mês, seguido de suspensão do fármaco.

Nas avaliações trimestrais, até abril de 2012, o paciente encontrava-se em ótimo estado geral, sem queixas, e recebeu alta ambulatorial.

## DISCUSSÃO

Cerebelite é uma condição neurológica aguda caracterizada por náuseas, cefaleia, vômitos, alteração do nível de consciência e dificuldade de marcha. O presente caso apresentou todos os sintomas descritos, que são compatíveis com a literatura. Foram também relatados sinais como febre, crises convulsivas, hipertensão intracraniana e sinais de irritação meníngea, porém, em menor frequência<sup>(1,5)</sup>.

Os agentes mais comuns são os vírus, especialmente varicela-zóster. Inúmeros outros agentes virais, como Epstein-Barr,

HIV e rubéola, já foram implicados, bem como bactérias como *Coxiella burnetii*<sup>(5-7)</sup>. Em grande parte dos casos, a análise do LCR encontra-se sem alterações, podendo haver pleocitose e aumento discreto de proteínas<sup>(8)</sup>. Além das alterações encontradas em exames de neuroimagem, que confirmam o quadro cerebelar, o diagnóstico etiológico, muitas vezes, é obtido por sorologia e detecção de anticorpos, porém, em outros casos, não se encontra o agente causal<sup>(9,10)</sup>. O presente estudo é compatível com cerebelite, confirmado por exame de imagem que evidenciou lesão isolada em cerebelo.

Torna-se extremamente relevante, no presente relato, a demonstração de fungos em fase de gemulação na análise do líquido. Tal achado não condiz com os casos de cerebelite previamente relatados, quando os vírus são os agentes mais comuns, além de não haver qualquer relato de cerebelite aguda isolada causada por *Cryptococcus*, em paciente imunocompetente.

É importante salientar que, apesar de incomum, a infecção pelo *Cryptococcus* pode ocorrer em pacientes imunocompetentes, porém todos os relatos publicados apresentam-se na forma de meningoencefalite<sup>(8)</sup>.

De acordo com o presente estudo, quando o quadro clínico for compatível com cerebelite, é importante atentar para outras possibilidades etiológicas, que não apenas vírus ou bactérias.

## REFERÊNCIAS

1. Horowitz MB, Pang D, Hirsch W. Acute cerebellitis: case report and review. *Pediatr Neurosurg*. 1991;92(17):142-5.
2. Connolly AM, Dodson WE, Prensky AL, Ruts RS. Course and outcome of acute cerebellar ataxia. *Ann Neurol*. 1994;35(6):673-9.
3. Diamond R. *Cryptococcus neoformans*. In: Mandell GL, Bennett JE, Dolin R, eds. *Mandell, Douglas, and Bennett's principles and practice of infectious diseases*. 5th ed. Philadelphia: Churchill Livingstone; 2000. p. 2707-18.
4. Jones GA, Nathwani D. Cryptococcal meningitis. *Br J Hosp Med*. 1995;54(9):439-45.
5. Sawashi Y, Takahashi I, Hirayama Y, Abe T, Mizutani M, Hirai K, et al. Acute cerebellitis caused by *Coxiella burnetii*. *Ann Neurol*. 1999;45(1):124-7.
6. Bakshi R, Bates VE, Kinkel PR, Mechtler LL, Kinkel WR. Magnetic resonance imaging findings in acute cerebellitis. *Clin Imaging*. 1998;22(2):79-85.
7. Cleary TG, Henle W, Pickering LK. Acute cerebellar ataxia associated with Epstein-Barr virus infection. *JAMA*. 1980;243(2):148-9.
8. Whitley RJ, Schlitt M. Encephalitis caused by herpesviruses, including B virus. In: Scheld WM, Whitley RJ, Durack DT, editors. *Infectious diseases of the nervous system*. New York: Raven Press; 1991. p. 41-86.
9. Jeffery KJ, Read SJ, Peto TE, Mayon-White RT, Bangham CR. Diagnosis of viral infections of the central nervous system: clinical interpretation of PCR results. *Lancet*. 1997;349(9048):313-7. Comment in: *Lancet*. 1997;349(9060):1256.
10. Klockgether T, Döller G, Wüllner U, Petersen D, Dichgans J. Cerebellar encephalitis in adults. *J Neurol*. 1993;240(1):17-20. Comment in: *J Neurol*. 1993;240(8):505-6; *J Neurol*. 1994;241(5):349-50.