

Lagoquilascariase humana: um diagnóstico a ser lembrado diante de tumoração de cabeça e pescoço: relato de caso

Human lagochilascariasis: a differential diagnosis to be remembered as it is related to head and neck tumor: a case report

Gustavo Ávila Maquiné¹, Bruno Rocha Wanderley², Tariana Nunes Bandeira de Melo², Rayany Brito Wanderley³, Raimundo Assunção Figueiredo Barreto⁴

Recebido do Hospital Geral de Roraima.

RESUMO

A lagoquilascariase é uma zoonose incomum decorrente do parasitismo por *Lagochilascaris minor*. Na Região Amazônica, o primeiro caso foi descrito em 1978, em um paciente do sexo masculino, e caracterizou-se pelo aparecimento de tumoração em região de cabeça e pescoço. O objetivo deste estudo foi relatar um caso de lagoquilascariase. Paciente do sexo feminino, 18 anos, procedente de Itaituba, área de garimpo, em Belém (PA). Relatava surgimento de nodulação cervical durante gestação, com eliminação de vermes pelo ouvido e por escarro. Foi encaminhada, em 1987, à Fundação Centro de Controle de Oncologia do Estado do Amazonas, onde biópsia evidenciou resultado de processo inflamatório granulomatoso de especificidade não estabelecida. Evoluiu 1 ano depois com massa tumoral em face lateral cervical esquerda, região submandibular e retroauricular, associada à perda ponderal, queda do estado geral e intensa astenia. Apresentava cicatriz cirúrgica prévia, eliminando secreção cremosa, purulenta e inodora. Foi instituído tratamento com tiabendazol e levamisol, com remissão da lesão e parada da eliminação de vermes por escarro e ouvido esquerdo. A lagoquilascariase humana é uma zoonose causada por *L. minor*, que

curso com massa cervical e deve ser listada como diagnóstico diferencial das tumorações da cabeça e pescoço.

Descritores: Infecções por nematoides; Dermatopatias parasitárias; Neoplasias de cabeça e pescoço; Humanos; Relatos de casos

ABSTRACT

Lagochilascariasis is an uncommon parasitic zoonosis caused by *Lagochilascaris minor*. In the Amazon region, the first case was described in 1978 in a male patient, and it was characterized by the appearance of tumors in the head and neck. The aim of this study was to report a case of lagochilascariasis. An 18-year-old female patient from the city of Itaituba, a mining area in Belém do Pará, reported the emergence of cervical nodulation during pregnancy with elimination of worms in the sputum and from the ears. In 1987 she was sent to the Foundation Oncology Control Center of the state of Amazonas, where biopsy results showed a nonspecific granulomatous inflammation. A year later, it progressed to a tumor mass on the left lateral cervical aspect, in the submandibular and retroauricular region, which was associated with weight loss, poor general condition, and severe asthenia. She had a previous surgical scar that discharged a creamy, purulent and odorless secretion. Treatment was initiated with thiabendazole and levamisole, with remission of the lesion and interruption of the elimination of worms in the sputum and from the left ear. Human lagochilascariasis is an infection caused by *L. minor* that leads to cervical mass, and should be listed as a differential diagnosis of head and neck tumors.

Keywords: Nematode infections; Skin diseases, parasitic; Head and neck neoplasms; Humans; Case reports

INTRODUÇÃO

A lagoquilascariase é uma zoonose incomum decorrente do parasitismo por *Lagochilascaris minor*. O primeiro caso brasileiro foi descrito em 1968, no Estado de São Paulo, por Artigas et al.⁽¹⁾ Na Região Amazônica, o primeiro caso foi descrito em 1978, em um paciente do sexo masculino de 19 anos de idade, na região mastoide, ouvido médio e pescoço.^(2,3) Esta entidade é considerada emergente no Brasil, representando 80,7% dos casos mundiais descritos.⁽⁴⁾

A forma de transmissão ainda não está bem estabelecida, porém a ingestão de larvas encistadas nos músculos e outros tecidos

1. Título de Especialista pela Sociedade Brasileira de Dermatologia, Manaus, AM, Brasil.

2. Faculdade de Medicina de Ribeirão Preto, Universidade de São Paulo, Ribeirão Preto, SP, Brasil.

3. Universidade Federal de Ciências de Saúde de Porto Alegre, Porto Alegre, RS, Brasil.

4. Fundação Centro de Controle de Oncologia do Estado do Amazonas, Manaus, AM, Brasil.

Data de submissão: 06/03/2017 – Data de aceite: 07/03/2017

Conflito de interesses: não há.

Fontes de fomento: Fundação Centro de Controle de Oncologia do Estado do Amazonas.

Endereço para correspondência:

Bruno Rocha Wanderley
Hospital Geral de Roraima
Avenida Brigadeiro Eduardo Gomes, 1.364 – Aeroporto
CEP: 69305-45 – Boa Vista, RR, Brasil
E-mail: bwanderley@hotmail.com

de animais silvestres é a hipótese mais aceita. Felídeos silvestres ou domésticos parecem atuar na natureza como reservatório de *L. minor*. As larvas originadas dos cistos migram do estômago ao esôfago, rumo às áreas comumente afetadas do pescoço do hospedeiro definitivo, por tropismo.^(5,6)

Na fase inicial da doença, alguns pacientes relatam febre diária, inapetência, perda de peso e adenopatia. Os nódulos cervicais aumentam gradativamente de tamanho, fistulizando espontaneamente. Há relatos de cefaleia, tetraparesia, rigidez de nuca e crises convulsivas. O comprometimento pulmonar pode ser acompanhado de febre e dificuldade respiratória.⁽⁷⁾ Há relatos de casos em que as lesões pouco influem no estado geral do doente e até daqueles fatais.⁽⁸⁾

A reação granulomatosa do tipo corpo estranho é o processo patológico fundamental nesta infecção. Uma vez que são encontrados vários estádios do ciclo evolutivo deste helminto, como ovos, larvas e adultos, pode-se inferir que se trata também de uma autoinfecção.⁽⁹⁾

O diagnóstico é realizado com a identificação do parasita em lesões ou secreções provenientes do trato respiratório e ouvido. Exames radiológicos também são necessários ao diagnóstico, a fim de se estabelecer o comprometimento cerebral e pulmonar.^(3,8,10) O diagnóstico diferencial das massas cervicais é vasto, incluindo etiologias benignas e malignas, sendo útil para o diagnóstico a divisão em causas congênicas, inflamatórias e neoplásicas.⁽¹¹⁾

O ciclo de vida heterogêneo deste parasita, envolvendo diferentes estágios evolutivos (ovos, larvas e verme adulto), torna seu tratamento difícil, já que diferentes drogas devem ser usadas para cada estágio, não havendo esquema ideal estabelecido. Benzimidazólicos associados com ivermectina têm mostrado resultados satisfatórios. Além disso, a limpeza cirúrgica tem sido recomendada como auxiliar no tratamento.⁽¹²⁻¹⁵⁾

RELATO DO CASO

Paciente do sexo feminino, 18 anos, cor parda, natural de Paranavá (PR) e procedente de Itaituba, área de garimpo, em Belém (PA). Relatou surgimento de nodulação cervical durante gestação, que progrediu de tamanho, cursando com eliminação de vermes pelo ouvido e por escarro.

Na ocasião, no ano de 1987, foi encaminhada à Fundação Centro de Controle de Oncologia do Estado do Amazonas, onde foi realizada biópsia, cujo resultado foi processo inflamatório granulomatoso de especificidade não estabelecida. Recebeu alta hospitalar, retornando à Fundação Centro de Controle de Oncologia do Estado do Amazonas em 1988 com massa tumoral em face lateral cervical esquerda, região submandibular e retroauricular, o que limitava a movimentação cervical (Figura 1).

Associada à lesão, ocorreram perda ponderal e queda do estado geral, com deambulação prejudicada por intensa astenia. Apresentava cicatriz cirúrgica prévia, com orifício de aproximadamente 0,3cm eliminando secreção cremosa, purulenta e inodora (Figura 2). Foi instituído tratamento com tiabendazol e levamisol, com remissão da lesão e parada da eliminação de vermes pelo escarro e ouvido esquerdo (Figura 3). Na ocasião, não havia comprometimento de estrutura óssea cerebral e nem

de parênquima pulmonar, conforme exames de imagem. Houve melhora do quadro geral e, até agosto de 1988, a paciente não apresentava sinais de recidiva.

DISCUSSÃO

As tumorações localizadas na região da cabeça e pescoço compreendem grande espectro de patologias, tornando difícil o raciocínio clínico diante do grande número de possibilidades

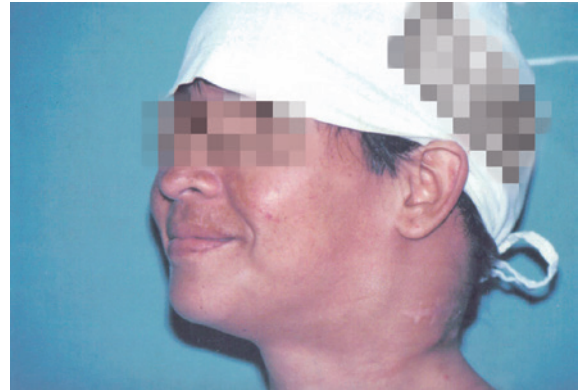

Figura 1. Nodulação em região submandibular e retroauricular.

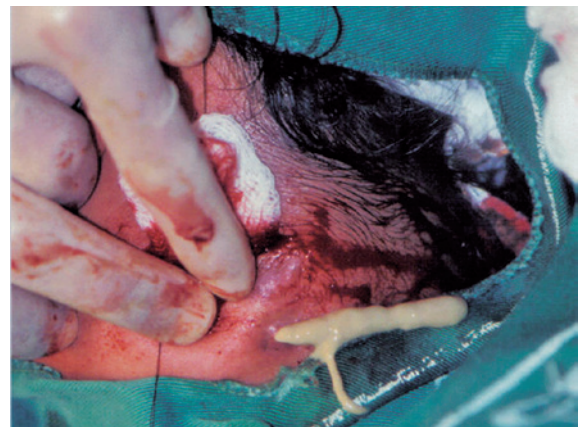


Figura 2. Drenagem da lesão.

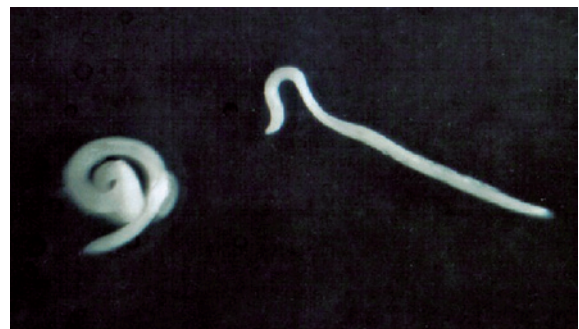

Figura 3. Verme eliminado.

diagnósticas. Anamnese e exame físico detalhados são importantes, pois permitem dividir tais patologias em congênitas, inflamatórias e neoplásicas, restringindo as possibilidades diagnósticas a serem consideradas.⁽¹¹⁾ Ainda que uma boa propedêutica seja sabidamente importante para o diagnóstico, exames complementares são necessários para a elucidação diagnóstica de casos mais complexos.

A evolução insidiosa com comprometimento do estado geral em paciente jovem com massa cervical pode sugerir tratar-se tanto de etiologia inflamatória, quanto neoplásica. Diante das duas possibilidades, a etiologia neoplásica foi pensada inicialmente como a principal hipótese diagnóstica, resultando na investigação em hospital oncológico da cidade de Manaus (AM).

O quadro clínico relatado de tumoração cervical, fistulização com eliminação de material cremoso, amarelado e inodoro, aliados à eliminação de vermes pelo ouvido e exame histopatológicos inespecíficos converteram para o diagnóstico da lagoquilascariase humana.

Tendo o diagnóstico firmado, foi iniciada terapêutica específica com tiabendazol por 10 dias (500mg, dois comprimidos por dia) e levamisol (150mg, um comprimido por dia por 5 dias, cinco ciclos) com boa resposta terapêutica. Foi realizada limpeza cirúrgica (Figura 4), preconizada como método auxiliar no tratamento.⁽¹²⁾

O fato de a paciente estar grávida chamou atenção para o curso da infecção, uma vez que trata-se de um estado de imunossupressão, além de haver alterações hormonais envolvidas, que poderiam interferir, direta ou indiretamente, no curso clínico da infecção.

O Amazonas é uma região em que houve o maior número de casos relatados de lagoquilascariase no Brasil. O caso apresentado, embora tenha sido diagnóstico na região, teve seu foco de infecção provável no Pará.

A lagoquilascariase humana é uma zoonose causada pelo *L. minor*, que cursa com massa cervical e deve ser listada como

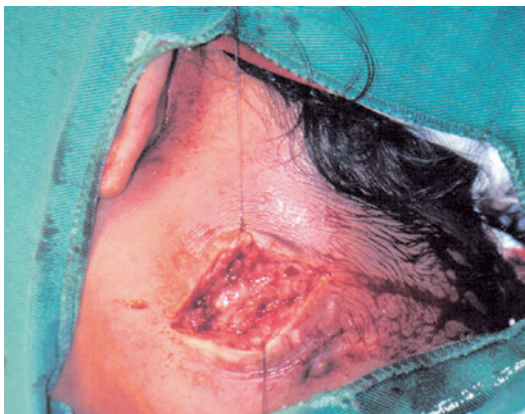

Figura 4. Higienização cirúrgica.

um dos diagnósticos diferenciais das tumorações da cabeça e pescoço, ainda que se trate de uma entidade nosológica não tão comum e, por isso, pouco conhecida por muitos.

REFERÊNCIAS

1. Artigas PT, Araújo P, Romiti N, Ruivo M. Sobre um caso de parasitismo humano por *Lagochilascaris minor* Leiper, 1909, no Estado de São Paulo, Brasil. *Rev Inst Med Trop São Paulo*. 1968; 10(2):78-83.
2. Fraiha NH, Leão RN, Costa FS. Lagoquilascariase humana e dos animais domésticos. *Zoon Rev Int*. 1989;1(1):25-33.
3. Palheta-Neto FX, Leão RN, Neto HF, Tomita S, Lima MA, Pezzin-Palheta AC. Contribuição ao estudo da lagoquilascariase humana. *Rev Bras Otorrinolaringol*. 2002;68(1):101-5.
4. Leão RN, Fraiha NH, Dias LB. Lagoquilascariase. In: Veronesi R, Focaccia R, editors. *Tratado de infectologia*. 3a.ed. São Paulo: Atheneu; 2005. p. 1781-5.
5. Faria CF, Távora HR, Trovão C, Fortes A, Shozuka MA, Santa Cruz MJ. Lagoquilascariase com invasão de coluna cervical. *J Bras Med*. 2001;80(6):24-6.
6. Sakamoto T, Cabrera PA. Subcutaneous infection of *Lagochilascaris minor* in domestic cats from Uruguay. *Vet Parasitol*. 2002;108(2): 145-52.
7. Fraiha-Neto H, Leão RN, Barros VL, Carvalho RA. Lagoquilascariase. In: instituto Evandro Chagas: 50 anos de contribuição às Ciências Biológicas e Medicina Tropical. Belém, PA: Fundação Secretaria do Estado de Saúde Pública; 1986. p. 221-42.
8. Veloso MG, Faria MC, Freitas JD, Moraes MA, Gorini DF, Mendonça JL. Lagoquilascariase humana: sobre três casos encontrados no Distrito Federal, Brasil. *Rev Inst Méd Trop São Paulo*. 1992;34(6):587-91.
9. Batista RS, Gomes AP, Igreja RP, Huggins DW. *Medicina Tropical: abordagem atual das doenças infecciosas e parasitárias*. Rio de Janeiro: Cultura Médica; 2001.
10. Santa Cruz MJ, Arias NM, Faria CF, Távora R. Lagoquilascariase com invasão de coluna cervical. *Rev Neurocir [Internet]*. 1999. [citado 2015 jun 21] Disponível em: <http://neuroc99.sld.cu/text/LAGOQUILASCARIASE.htm>
11. Emerick K. Differential diagnosis of a neck mass. UpToDate [Internet]. 2009. [cited 2015 jun 21]. Available from: <https://www.uptodate.com/contents/differential-diagnosis-of-a-neck-mass>
12. de Aguiar-Nascimento JE, Silva GM, Tadano T, Valadares Filho M, Akiyama AM, Castelo A. Infection of the soft tissue of the neck due to *Lagochilascaris minor*. *Trans R Soc Trop Med Hyg*. 1993;87(2):198.
13. Monteiro AV, Zapotoski SM, Torres DM, Berencheim MA, Pinto PL. Infecção humana por *Lagochilascaris minor* Leiper 1909, no Vale do Ribeira, estado de São Paulo/Brasil. *Rev Inst Adolfo Lutz*. 2004;63(2):269-72.
14. Semerene AR, Lino Junior RS, Oliveira JA, Magalhães AV, Stefani MM, Barbosa AP, et al. Experimental lagoquilascariosis: histopathological study of inflammatory response to larval migration in the murine. *Mem Inst Oswaldo Cruz*. 2004;99(4):393-8.
15. Campos DM, Freire Filha LG, Vieira MA, Paçô JM, Maia MA. Experimental life cycle of *Lagochilascaris minor* Leiper, 1909. *Rev Inst Med Trop Sao Paulo*. 1992;34:277-87.