

Hemangioma esplênico no adulto associado à síndrome de Kasabach-Merritt

Kasabach-Merritt Syndrome-associated adult splenic hemangioma

Murilo Neves de Queiroz¹, Tabatha Gonçalves Andrade Castelo Branco Gomes², Dilson Palhares Ferreira³

RESUMO

O hemangioma esplênico, tumor benigno mais frequente do baço, porém, por vezes de difícil diagnóstico, pode integrar a síndrome de Kasabach-Merritt, afecção rara e potencialmente fatal, descrita como associação entre hemangioma, trombocitopenia e coagulopatia de consumo. Apresentamos um caso de paciente de 73 anos em acompanhamento com a hematologia por trombocitopenia crônica a princípio idiopática, que evoluiu com dor abdominal, anemia e derrame pleural. Foi realizada tomografia computadorizada de abdome, que evidenciou massa esplênica sólida heterogênea. A paciente foi submetida a esplenectomia total videolaparoscópica e evoluiu com melhora da dor abdominal e normalização da série plaquetária, sem recorrência do derrame pleural após o procedimento. A raridade e a complexidade do caso, somadas à dificuldade diagnóstica e à abordagem terapêutica, foram fatores que corroboraram para a apresentação desse caso.

Descritores: Hemangioma; Trombocitopenia; Coagulação intravascular disseminada; Derrame pleural; Síndrome de Kasabach-Merritt.

ABSTRACT

Splenic hemangioma, the most common, but sometimes hard to diagnose, benign tumor of the spleen may integrate Kasabach-Merritt syndrome, a rare and potentially fatal condition described as an association of hemangioma, thrombocytopenia and consumption coagulopathy. We present a case of a 73-year-old female patient being monitored, with Hematology due to chronic idiopathic thrombocytopenia who progressed with abdominal pain, anemia and pleural effusion; a computed tomography scan of the abdomen was performed, showing a heterogeneous solid splenic mass. The patient underwent total videolaparoscopic splenectomy and progressed with improvement of abdominal pain and normalization of the platelet series, with no recurrence of pleural effusion after the procedure. The rarity and complexity of the case added to the diagnostic difficulty and therapeutic approach were factors that corroborated for the presentation of this case.

Keywords: Hemangioma; Thrombocytopenia; Disseminated intravascular coagulation; Pleural effusion; Kasabach-Merritt Syndrome.

INTRODUÇÃO

A síndrome de Kasabach-Merritt é uma doença rara, característica da idade juvenil, que cursa como associação entre hemangioma e trombocitopenia. Foi descrita pela primeira vez por dois pediatras, Haig Haigouni Kasabach e Katharine Krom Merritt em 1940.⁽¹⁾

Consiste em hemangioma proliferativo extenso levando à coagulopatia de consumo. A trombocitopenia está associada ao sequestro das plaquetas no interior da malformação vascular.⁽²⁾ Em geral, não há outras malformações congênicas associadas. A instalação do qua-

dro pode ocorrer durante o processo de crescimento do hemangioma ou, mais tardiamente, associada à contusão da lesão. O diagnóstico é clínico e laboratorial, com número de plaquetas em torno de 20.000/mm³.⁽³⁾

O objetivo deste trabalho foi relatar um caso clínico de apresentação rara de uma paciente seguida em consulta externa de hematologia por trombocitopenia, cuja investigação clínica revelou-se inicialmente sem outros achados. Após 1 ano, foi identificada grande massa esplênica, e a paciente foi submetida à esplenectomia eletiva, com pronta normalização do valor plaquetário e, posteriormente, plaquetocitose.

¹ Instituto Hospital de Base, Brasília, DF, Brasil.

² Hospital Materno Infantil de Brasília, Brasília, DF, Brasil

³ Hospital Regional de Sobradinho, Brasília, DF, Brasil.

Data de submissão: 20/11/2018. **Data de aceite:** 27/11/2018.

Conflito de interesse: não há.

Fontes de auxílio à pesquisa: não há.

Aprovação do Comitê de Ética em Pesquisa. Plataforma Brasil: CAAE: 65250017.0.0000.5553

Autor correspondente: Murilo Neves de Queiroz. SMHN Quadra 03, conjunto A, Bloco 1, Edifício Fepecs – Escola Superior de Ciências da Saúde CEP: 70710-907 – Brasília, DF, Brasil – Fone: (61) 3326 9300 – E-mail: murilo-nves@hotmail.com

RELATO DO CASO

Paciente de 73 anos, sexo feminino, branca, aposentada, em acompanhamento no ambulatório de hematologia por quadro de trombocitopenia crônica, média de 50 mil plaquetas, detectada em exames de rotina há cerca de 18 meses. Referia desconforto abdominal em hipocôndrio esquerdo, dispepsia e dispneia leve nos últimos dias. Sem outras queixas associadas. Negava astenia, anorexia, febre, perda de peso e sangramentos.

Tinha como antecedentes: hipertensão arterial sistêmica, dispepsia e osteopenia; ex-tabagista (28 maços/ano). Sem história de outras alterações hematológicas e sem antecedentes oncológicos na família.

Ao exame físico, apresentava-se em regular estado geral, dispneica aos médios esforços, murmúrio vesicular abolido em base de hemitórax esquerdo, sem ruídos adventícios, frequência respiratória de 22irpm e saturando 93% em ar ambiente. Abdomo globoso, doloroso à palpação profunda em região de hipocôndrio esquerdo e com baço palpável, sem evidência de ascite e/ou hepatomegalia, sem lesões cutâneas ou linfadenopatias associadas. Sem outras alterações no exame físico.

Exames laboratoriais mostravam hemoglobina no limite inferior (12,0g/dL) e plaquetopenia ($50.000/\text{mm}^3$), com leucometria normal ($7,5 \times 10^9/\text{L}$).

Eritropoietina 10,1U/mL, ferro sérico 86 $\mu\text{g}/\text{dL}$, ferritina 160,9ng/mL, proteína C-reativa 0,06mg/dL e velocidade de hemossedimentação 3mm/hora (todos dentro da normalidade, de acordo com os valores de referência adotados no serviço).

Indicadores bioquímicos de função hepática, renal, pancreática e tireoidiana sem alterações.

Coagulograma mostrava: tempo de protrombina de 14,0 segundos; atividade de protrombina de 71,4%; razão normalizada internacional (RNI) de 1,19; tempo da tromboplastina parcial ativada controle de 32,9 segundos; paciente de 30,9 segundos; relação P/C de 0,95 (todos também dentro da normalidade, de acordo com os valores de referência adotados no serviço).

As análises de proteínas séricas, doenças autoimunes e sorologias infecciosas foram normais.

Aspirado de medula óssea normocelular para a idade, com discreta displasia da série vermelha.

Biópsia de medula óssea com laudo de localização anormal da série eritrocítica e micromegacariócitos.

Após os exames descritos, a impressão diagnóstica inicial da equipe de hematologia foi síndrome mielodisplásica – citopenia refratária com displasia unilinhagem.

Paciente evoluiu com piora do quadro de dor abdominal e dispneia, sendo identificada imagem compatível com volumoso derrame pleural à esquerda na radiografia de tórax. Foi realizada toracocentese com saída de aproximadamente 800mL de líquido sero-hemático, com as seguintes características:

- Líquido pleural: desidrogenase láctica 61UI/L; proteínas totais 3,3g/dL; albumina 1,92g/dL; glicose 108mg/dL; adenosina deaminase (ADA) 8,6U/L.
- Cultura de líquido pleural negativa.
- Soro: Desidrogenase láctica 147UI/L; proteínas totais 5,5g/dL; albumina 3,3g/dL.

Tomografia computadorizada de abdome evidenciou massa esplênica sólida heterogênea, com realce heterogêneo pelo meio de contraste, medindo 11,2x10,7x7,5cm, de aspecto indeterminado (Figura 1). Pequeno derrame pleural residual à esquerda. Sem outros achados alterados.

Foi programada a esplenectomia diagnóstica após estabilização clínica.

Durante a internação, a paciente queixava-se de empachamento pós-prandial, saciedade precoce, dor abdominal difusa e dispneia, sem outros sintomas.

Evoluiu com aumento importante do derrame pleural (Figura 2) nas semanas seguintes, com piora do padrão respiratório, tendo sido iniciada antibioticoterapia empírica com piperacilina/tazobactam, suplementação de oxigênio por cateter nasal e realizada nova toracocentese com saída de 1.000mL de líquido com características semelhantes à primeira toracocentese.

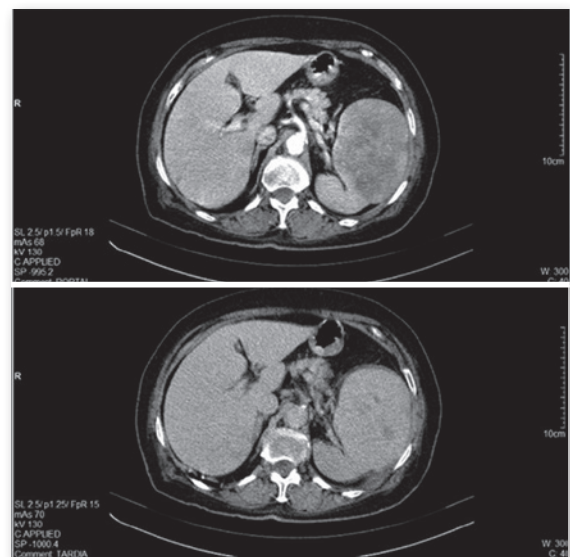


Figura 1. Tomografia computadorizada de abdome evidenciando massa esplênica sólida

Após estabilização clínica e aplicação das vacinas contra *Streptococcus pneumoniae*, *Haemophilus influenzae* e *Neisseria meningitidis*, a paciente foi submetida à esplenectomia total videolaparoscópica sob anestesia geral. O procedimento foi realizado sem intercorrências.

No relatório da biópsia da peça, relatava-se “baço pesando 390g e medindo 11,0×10,0×7,5cm, revestido por cápsula espessada. Aos cortes, apresenta nódulo vermelho-vinhoso e hemorrágico, medindo 10,0×8,0×6,5cm. Conclusão: Hemangioma cavernoso em baço”.

Após a cirurgia, a paciente foi encaminhada para unidade de terapia intensiva, onde seguiu estável.

Evoluiu com normalização da série plaquetária, passando de 41 mil plaquetas, no dia da cirurgia, para 252 mil após 1 semana do procedimento cirúrgico, 332 mil após 2 semanas, discreta redução entre a segunda e a terceira semana (ficando entre 200 e 300 mil), e chegando a apresentar trombocitose após 1 mês de cirurgia, com contagem de plaquetas entre 500 e 700 mil (Figura 3). Sem recorrência do derrame pleural após a cirurgia.

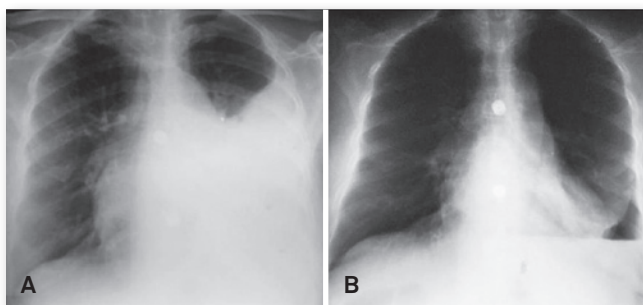


Figura 2. (A) Radiografia de tórax evidenciando derrame pleural à esquerda. (B) Após a drenagem.

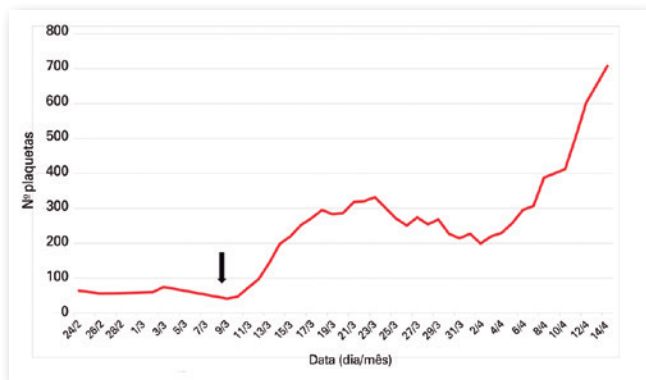


Figura 3. Contagem plaquetária, de acordo com a data. A seta indica o dia da cirurgia.

DISCUSSÃO

O hemangioma é uma neoformação vascular benigna, de origem congênita, que se caracteriza pela proliferação de vasos sanguíneos, sendo mais comum na infância e podendo raramente ocorrer também em adultos.⁽⁴⁾ Representa 7% de todos os tumores benignos de tecidos moles, podendo se localizar na pele, vísceras, tecido subcutâneo, músculos, ossos e até na sinóvia.⁽⁵⁾

Os hemangiomas são histologicamente divididos em cavernosos e capilares. A forma cavernosa é uma massa não encapsulada de dilatação de canais e espaços vasculares, revestidos por endotélio e preenchidos com sangue de fluxo lento. É a forma menos frequente e usualmente envolve estruturas profundas, situação na qual são localmente destrutivos, não costumando regredir.^(4,6)

No caso apresentado, o hemangioma tinha limites bem definidos e era encapsulado (ao contrário das premissas da literatura).

Mesmo sendo raro, os hemangiomas esplênicos são as neoplasias benignas mais frequentes do baço, com incidência global variando entre 0,3 e 14% em relatos de estudos em necrópsias.^(6,7)

Apesar da evolução comumente assintomática (75 a 80%), a dor arrastada em hipocôndrio esquerdo com ou sem perturbações gastrintestinais representa a queixa mais frequente entre os sintomáticos; massa abdominal ou baço palpável pode estar presente em apenas 12,5% dos pacientes.⁽⁷⁾

Sendo oligossintomático na maior parte dos casos, o diagnóstico de hemangioma esplênico costuma ser acidental em um exame de imagem do abdome por outros motivos. Esse tumor é geralmente menor do que 4cm, no entanto ele pode crescer e ser responsável por um quadro de desconforto abdominal.^(6,7)

O hemangioma esplênico gigante (tamanho superior a 4 cm) é uma entidade rara, como a da paciente do relato.^(6,7) O risco mais grave dos hemangiomas maiores é a sua ruptura com conseqüente hemorragia grave.⁽⁸⁾ Outras possíveis complicações são infarto, trombose, hemorragia e fibrose, induzindo uma reação inflamatória e levando a aderências periesplênicas, que podem ser a base de alguma sintomatologia clínica.⁽⁷⁾

A combinação de trombocitopenia e coagulopatia de consumo na presença de hemangioma (gigante ou múltiplos pequenos) é denominada síndrome de Kasabach-Merritt (SKM) e traduz complicação infrequente, porém potencialmente fatal, dos hemangiomas.⁽⁹⁾

A trombocitopenia associada à lesão vascular é causada por coagulopatia de consumo localizada. A lesão vascular desencadeia a coagulação intravascular com agregação plaquetária, trombocitopenia e consumo de

fibrinogênio, assim como ativação e o consumo dos fatores de coagulação, resultando em coagulação intravascular disseminada (CIVD). A ativação das plaquetas também contribui para aumentar o dano tecidual.⁽⁹⁾

A trombocitopenia e a coagulopatia podem não ser inicialmente graves. Petéquias e equimoses podem ser os sinais iniciais que motivam o atendimento médico. Uma lesão vascular cutânea costuma ser facilmente visualizada, mas um hemangioma visceral (no caso, esplênico) não é tão evidente ao exame físico.⁽⁹⁾

SKM tipicamente ocorre na infância, devido à epidemiologia dos hemangiomas, sendo raros os casos em adultos, devendo porém ser incluída no diagnóstico diferencial de trombocitopenia crônica em qualquer idade, além de ser feita a avaliação de lesões vasculares viscerais ou ocultas (especialmente de fígado e baço).⁽⁹⁾

O diagnóstico deve ser baseado em manifestação clínica associada com trombocitopenia importante e coagulopatia de consumo, na presença de hemangioma, podendo resultar em sangramento com petéquias, equimoses, hematomas ou sangramento franco. A trombocitopenia costuma chegar a valores muito baixos (inferiores a 20.000/mm³). A coagulopatia de consumo pode ser confirmada pela presença de hipofibrinogenemia e pelo aparecimento de produtos de degradação da fibrina (dímero D).⁽¹⁰⁾

A confirmação diagnóstica deve ser feita por exames de imagem e histologia da lesão hemangiomatosa.⁽¹⁰⁾

Os exames de ultrassonografia com Doppler, tomografia computadorizada, ressonância magnética e angiografia digital são ferramentas importantes no diagnóstico.⁽¹⁰⁾ A maioria dos hemangiomas esplênicos é tipicamente hiperintensa nas imagens ponderadas em T2 (ressonância magnética) mostrando preenchimento centrípeto tardio.^(6,7)

No tratamento da SKM, dois pontos necessitam ser simultaneamente resolvidos: o controle imediato do distúrbio de coagulação e a redução do tecido vascular patológico.⁽¹¹⁾

Ainda não está estabelecida uma terapêutica padrão para SKM.^(5,11) Para o tratamento dos hemangiomas esplênicos, vêm sendo questionados o manejo clínico e a observação ou intervenção cirúrgica, com algumas outras opções intermediárias a serem consideradas em cada caso particular, como terapia compressiva, escleroterapia, quimioterapia, radioterapia localizada e embolização arterial; todas estas com eficácia clínica variável.^(4,5,11)

Devem ser considerados tamanho e localização da lesão, idade do paciente, comorbidades, fase de crescimento do hemangioma e implicações dele. Em todos os casos, o tratamento passa pela instituição de cuidados

de suporte, como analgesia, transfusão de plaquetas, crioprecipitado e plasma fresco, se necessário.^(7,12)

Os objetivos do tratamento clínico são involução do tumor e correção da coagulopatia ameaçadora à vida.⁽⁵⁾

O corticoide é a primeira opção de terapia farmacológica para SKM (prednisona 2 a 3mg/kg/dia), levando à supressão de crescimento tumoral, por inibir o fator nuclear kB nas células tumorais e citocinas angiogênicas, incluindo interleucina 6 e fator de crescimento vascular do endotélio. No entanto, o resultado da monoterapia é insatisfatório e tem risco de recorrência com a diminuição da dose. Logo, terapias adicionais são necessárias.^(10,11)

O propranolol (1 a 3 mg/kg/dia), betabloqueador não seletivo, foi recentemente aprovado para o tratamento de hemangiomas na faixa etária pediátrica,^(5,11,12) com resultados satisfatórios e permanentes e menos efeitos indesejáveis que os corticosteroides. Especula-se que o propranolol aja diminuindo a expressão do fator de crescimento vascular do endotélio e do fator de crescimento básico de fibroblastos, desencadeando a apoptose de células endoteliais.^(12,13)

Propranolol ainda não é terapia de primeira linha, necessitando de mais estudos, e seu uso em monoterapia não é recomendável, por efeitos limitados.⁽¹¹⁾

Cogita-se que a terapia combinada com propranolol e corticosteroide tenha efeito sinérgico no controle da CIVD e redução do tumor na SKM. O corticoide melhora a trombocitopenia e a coagulopatia de consumo, e o propranolol impede o crescimento do tumor e promove a diminuição do volume da lesão de forma mais regular.^(11,12)

Interferon alfa (IFN- α) também tem sido usado em alguns casos. Atua como agente antiangiogênico e antiproliferativo, com boa resposta em cerca de 50 a 80% dos pacientes.^(5,10)

O tratamento cirúrgico (esplenectomia parcial ou total), relatado com sucesso por Hodge, desde 1895, está indicado para a resolução da trombocitopenia e da CIVD refratária ao tratamento conservador, e quando o risco de rotura esplênica é elevado, devido ao tamanho do hemangioma.⁽⁷⁾

Realçando-se a existência de uma incidência de cerca de 25% de ruptura espontânea dos hemangiomas esplênicos gigantes, a indicação do tratamento operatório torna-se praticamente inquestionável.⁽⁸⁾

Apesar de existirem alguns relatos de embolização dos vasos que nutrem o hemangioma e de terapia antiantiogênica, o tratamento proposto na literatura é a esplenectomia total por laparotomia ou laparoscopia.^(14,15)

Apesar de a esplenectomia total resolver definitivamente os problemas decorrentes do hemangioma, o procedimento cria um novo problema, que é a asplenia.

Mais recentemente, vários autores têm defendido que lesões benignas menores e bem localizadas podem ser tratadas com esplenectomia parcial, enquanto que lesões maiores e/ou difusas seriam passíveis de esplenectomia total com implante de fragmento de tecido esplênico no omento maior, garantindo a maior vantagem da preservação de tecido esplênico: a função imunológica.^(7,16)

Apesar de pouco descrita na literatura, a realização de diagnóstico precoce deve ser enfatizada, para melhor acompanhamento clínico do paciente e possível indicação cirúrgica.

A mortalidade geral da SKM é de 10 a 37% devido ao sangramento secundário à CIVD e demais complicações inerentes à síndrome, sendo, portanto, uma indicação para o tratamento agressivo. A morbimortalidade é influenciada pela localização e pelo tamanho da lesão.^(5,9)

CONCLUSÃO

Os hemangiomas esplênicos representam os mais frequentes tumores benignos do baço. Apesar de geralmente assintomáticos, devem ser lembrados como causa de trombocitopenia e coagulopatia de consumo, caracterizando a síndrome Kasabach-Merritt.

O desenvolvimento de uma coagulopatia de consumo trombocitopênica em associação com hemangioma autoriza tratamento agressivo. Os dilemas no manejo da síndrome Kasabach-Merritt incluem: dificuldade diagnóstica, no caso de hemangiomas viscerais; certificar-se de que a lesão encontrada é de fato um hemangioma, e não outra patologia; e o controle da coagulopatia.

Várias estratégias terapêuticas têm sido indicadas, porém não há terapia padrão-ouro estabelecida. O manejo da síndrome Kasabach-Merritt ainda é empírico e, com o melhor entendimento da patogênese, terapias mais eficientes e adequadas podem ser desenvolvidas.

Embora hemangiomas pequenos possam ser acompanhados com segurança, a elevada incidência de ruptura espontânea (25%), nos casos de hemangiomas esplênicos gigantes, torna a esplenectomia eletiva um tratamento definitivo, principalmente se associada a grandes repercussões clínicas e laboratoriais, mesmo com os riscos inerentes à asplenia e ao procedimento cirúrgico.

Para definição e eficácia de melhor tratamento nos hemangiomas esplênicos gigantes, estudos com casuís-

tica maior e seguimento de desfechos clínicos são necessários.

REFERÊNCIAS

1. North PE, Warner M, Buckmiller L, James CA, Mihm MC Jr. Vascular tumors of infancy and childhood: beyond capillary hemangioma. *Cardiovasc Pathol*. 2006;15(6):303-17.
2. Barbazza R, De Martini A, Mognol M, Banzi A, D'Agata G. Fine needle aspiration biopsy of a splenic hemangioma: a case report with review of the literature. *Haemathologica*. 1990;75(3):278-81.
3. Mukai AO, Zanolchi AG, Elias CP, Rolim CH, Baida LL, Tutia PC, et al. Hemangioendotelioma kaposiforme e síndrome de Kasabach-Merritt. *Rev Paul Pediatr*. 2008;26(2):192-6.
4. Miranda EQ, Cavalcante JE, Calil Z, Miranda GQ. Hemangioma cavernoso: relato de caso. *Arq Bras Neurocir*. 2013;32(4):255-8
5. Wu KL, Liao CY, Chang CK, Ho SY, Tyan YS, Huang YC. A Huge Subcutaneous Hematoma in an adult with Kasabach-Merritt Syndrome. *Am J Case Rep*. 2017;18:682-6.
6. Teixeira D, Martins M, Costa V, Costa W, Costa P, Costa CS, et al. Hemangioma cavernoso esplênico gigante: abordagem diagnóstica e terapêutica. *Rev Port Coloproctol*. 2013;10(2):19-22.
7. Pinto N, Sousa R, Oliveira A, Lisboa C. Hemangioma esplênico no adulto e síndrome de Kasabach-Merritt. *Rev Port Cir*. 2011;18:43-7.
8. Norris PM, Hughes SC, Strachan CJ. Spontaneous rupture of a benign cavernous haemangioma of the spleen following thrombolysis. *Eur J Vasc Endovasc Surg*. 2003;25(5):476-7.
9. Cheerva AC, Bertolone S, Raj AB. Kasabach-Merritt Syndrome. *Medscape*. Updated: May 24, 2016. [cited 2017 Sep 01]. Available from: <http://emedicine.medscape.com/article/956136-overview>
10. Moura R, Sobreira ML, Bertanha M, Jaldin MG, Silva MM, Pereira L, et al. Síndrome de Kasabach-Merritt: tratamento clínico versus cirúrgico. *J Vasc Bras*. 2014;13(4):330-5.
11. Mizutani K, Umaoka A, Tsuda K, Kakeda M, Habe K, Yamanaka K, et al. Successful combination therapy of propranolol and prednisolone for a case with congenital Kasabach-Merritt syndrome. *J Dermatol*. 2017;44(12):1389-91.
12. Bonini FK, Bellodi FS, Souza EM. Hemangioma infantil tratado com propranolol. *An Bras Dermatol*. 2011;86(4):763-6.
13. Léauté-Labrèze C, Dumas de la Roque E, Hubiche T, Boralevi F, Thambo JB, Taïeb A. Propranolol for severe hemangiomas of infancy. *N Engl J Med*. 2008;358(24):2649-51.
14. Kato M, Lubitz C, Finley D, Chadburn A, Fahey TJ. Splenic cord capillary hemangioma and anemia: resolution after splenectomy. *Am J Hematol*. 2006;81(7):538-42.
15. Uchida H, Ohta M, Shibata K, Endo Y, Iwaki K, Tominaga M, et al. Laparoscopic splenectomy in patients with inflammatory pseudotumor of the spleen: report of 2 cases and review of the literature. *Surg Laparosc Endosc Percutan Tech*. 2006;16(3):182-6.
16. Petroianu A, Brandt CT, Alencar LF. Partial splenectomy for treatment of splenic hemangioma. *Rev Col Bras Cir*. 2008;35(2):132-5.