

Cefaleia sentinela: um quadro presente, mas pouco lembrado

Sentinel headache: present, but poorly remembered

João Lucas Silva Santana Santana¹, Beatriz Saraiva Araújo², Arquimedes Cavalcante Cardoso³, Emerson Brandão Sousa³

RESUMO

Esta revisão narrativa da literatura tratou da cefaleia sentinela. A cefaleia é um acometimento de alta prevalência mundial, sobretudo em mulheres. São várias as condições que podem levar à sua ocorrência, destacando-se, entre elas, a hemorragia subaracnóidea, que é sabidamente a terceira maior causa de acidente vascular encefálico. No âmbito da hemorragia subaracnóidea, existe um sintoma que, por vezes, é ignorado na investigação clínica do acidente vascular encefálico: é a cefaleia sentinela. Ela é conceituada como sendo cefaleia súbita, não usual, do tipo explosiva, persistente e de menor intensidade que a dor de cabeça da hemorragia subaracnóidea. Geralmente precede a hemorragia subaracnóidea por dias ou semanas. Este manuscrito traz uma revisão narrativa da literatura sobre cefaleia sentinela, usando as bases de dados PubMed® e Literatura Latino-Americana e do Caribe em Ciências da Saúde. A prevalência dessa condição é de 10% a 43% na hemorragia subaracnóidea, podendo ser fator preditor na identificação precoce do paciente com risco para sangramento aneurismático. Torna-se, então, necessária tanto a educação médica como a atuação precisa acerca do tema, a fim de mudar os desfechos da hemorragia subaracnóidea.

Descritores: Hemorragia subaracnóidea; Aneurisma intracraniano; Cefaleia; Acidente vascular cerebral.

ABSTRACT

This narrative review of the literature addressed the sentinel headache. Headaches are of high prevalence worldwide, especially in women. Several conditions can lead to its occurrence, such as the subarachnoid hemorrhage (known to be the third main cause of stroke). In the context of subarachnoid hemorrhage, there is a symptom that is sometimes overlooked in the clinical investigation of stroke: the sentinel headache. It is conceptualized as sudden, unusual, of explosive nature, persistent and of lesser intensity than the subarachnoid hemorrhage headache. It usually precedes the subarachnoid hemorrhage by days or weeks. This study provides a narrative review of the literature on sentinel headache, using the PubMed® and Latin American and Caribbean Health Sciences Literature databases. The prevalence of this condition in subarachnoid hemorrhage is 10 - 43%, and may be a predictive factor in the early identification of the patient with risk for aneurysmal bleeding. Both medical education and accurate action on this issue are necessary to change the outcomes of subarachnoid hemorrhage.

Keywords: Subarachnoid hemorrhage; Intracranial aneurysm; Headache; Stroke.

INTRODUÇÃO

“Cefaleia” origina-se do grego *kephale* (cabeça) e refere-se à dor de cabeça desde a região do supercílio até a implantação dos cabelos, sendo uma queixa de alta prevalência no mundo. Estima-se que 96% das mulheres ao longo de sua vida terão cefaleia, sendo que, na população mundial, a prevalência da cefaleia tensional é

cerca de 40% e da enxaqueca é cerca de 10%.¹ Segundo a *International Classification of Headache Disorders* (ICHD), as cefaleias podem ser classificadas como primárias e secundárias, tendo estas a dor de cabeça como sintoma, ou seja, o resultado de uma outra condição de base, enquanto para aquelas não há conhecimento da causa base patológica.²

¹ Universidade Anhembi Morumbi, São Paulo, SP, Brasil.

² Universidade Estadual do Piauí, Teresina, PI, Brasil.

³ Hospital Getúlio Vargas, Teresina, PI, Brasil.

Data de submissão: 31/07/2019. **Data de aceite:** 18/08/2019.

Fontes de Auxílio à Pesquisa: Nenhuma. **Conflitos de Interesse:** Nenhum.

Autor correspondente: João Lucas Silva Santana. Rua Zeca Timoteo, 791 – Boa Vista – CEP: 64600-583 – Picos, PI, Brasil – Tel.: (11) 95135-3323

E-mail: j.lucas97@live.com

Contribuição dos autores: Concepção e delineamento do projeto: JLSS.

Coleta, análise e interpretação de dados: JLSS e BSA.

Redação e revisão crítica do manuscrito: JLSS, BSA e EBS.

Aprovação da versão final do manuscrito a ser publicada: ACC.

As cefaleias secundárias podem ser de diferentes etiologias, como causas infecciosas, lesões expansivas, lesões vasculares, entre outras. Dentre as cefaleias secundárias, o acidente vascular cerebral (AVC) destaca-se como umas das etiologias de maior morbimortalidade no mundo.³ A hemorragia subaracnóidea (HSA) aneurismática espontânea é a terceira maior causa de AVC. A taxa de mortalidade da HSA aumenta progressivamente à medida em que há ressangramento, podendo chegar a 90% dos casos quando há o terceiro episódio de HSA.⁴

Sabe-se que, geralmente, a manifestação clínica dos aneurismas intracranianos ocorre quando há ruptura, levando a um quadro de HSA. Os principais sinais e sintomas são cefaleia explosiva, intensa, holocraniana e de início súbito, acompanhada, na maioria dos casos, de náuseas, vômitos e alteração nível de consciência, podendo ocorrer rigidez nucal.² Presente em quase 90% dos casos,⁵ a cefaleia do tipo trovão/explosiva (*thunderclap headache*) pode ser provocada por várias causas, e uma delas é a cefaleias sentinela.^{6,7}

A cefaleia sentinela é conceituada por cefaleia súbita, não usual, do tipo explosiva, persistente e de menor intensidade que a dor de cabeça da HSA, a qual geralmente precede a HSA por dias ou semanas. Sua provável explicação fisiopatológica é uma mudança estrutural na parede do aneurisma ou um pequeno sangramento.⁸⁻¹⁰ (VALENÇA,2006) Ela pode ocorrer durante repouso ou esforço físico, e a prevalência dessa cefaleia está entre 10% e 43%.⁹ No estudo de Asano et al.,⁶ a prevalência de cefaleia sentinela em um grupo de pacientes com diagnóstico de HSA foi 18,4%. Beck et al. encontraram prevalência de 17,3% de cefaleia sentinela em pacientes com episódio de HSA e associam a presença desse sintoma com maior risco de ressangramento.¹¹

Este estudo tem como objetivo revisar a literatura atual sobre cefaleia sentinela e relacionar a importância de sua abordagem adequada na Atenção Primária e na Secundária, em relação à prevenção de novos casos de HSA.

MÉTODOS

Foi realizada uma revisão narrativa de literatura no mês de fevereiro de 2019 nas bases Literatura Latino-Americana e do Caribe em Ciências da Saúde (Lilacs) e PubMed® com os seguintes descritores “*sentinel headache/cefaleia sentinela e subarachnoid hemorrhage/hemorragia subaracnoide*”. A pesquisa elegeu apenas os artigos realizados com humanos e escritos na língua portuguesa, inglesa ou espanhola. Não foi determinado período limite para a escolha dos artigos. Assim, a pesquisa estabeleceu-se conforme descrito na tabela 1.

A busca realizada no PubMed® gerou 31 artigos. Os artigos que no título continham os termos “*sentinel headache and subarachnoid hemorrhage*” ou “*sentinel headach and aneurysm*” foram incluídos na revisão. Então, foram selecionados 15 dos artigos.

Na Lilacs, os mesmos descritores e adicionais de pesquisa foram usados, sendo encontrados 30 trabalhos. Destes artigos, usando o mesmo critério de inclusão referente ao título, foram selecionados 11; destes 11 artigos, nove eram idênticos aos encontrados no PubMed®, sendo excluídos da pesquisa.

Ao todo, foram encontrados 61 artigos e selecionados 26 para a revisão. Destes, nove foram excluídos pela repetição nas bases de dados, totalizando 17 artigos revistos.

Foram selecionados, ao todo, 17 artigos, conforme a figura 1, dos quais foram lidos tanto os resumos quanto o texto na íntegra, dentre os que estavam disponíveis gratuitamente.

RESULTADOS E DISCUSSÃO

Em nossa revisão, sintetizamos o conceito de cefaleia sentinela como cefaleia grave, súbita, do tipo latejante, em geral um evento *de novo* que pode ser holocraniana ou localizada (occipital em 31% dos casos, frontal em 26% e retro-orbital em 14%), com duração de horas até semanas. Agrava-se com tosse e é associada a

Tabela 1. Modelo de pesquisa com os descritores selecionados

```
“(sentinel [All Fields] AND (“headache” [MeSH Terms] OR “headache” [All Fields]) AND (“subarachnoid haemorrhage” [All Fields] OR “subarachnoid hemorrhage” [MeSH Terms] OR (“subarachnoid” [All Fields] AND “hemorrhage” [All Fields]) OR “subarachnoid hemorrhage” [All Fields])) AND (“humans” [MeSH Terms] AND (Portuguese [lang] OR Spanish [lang] OR English [lang]))”
```

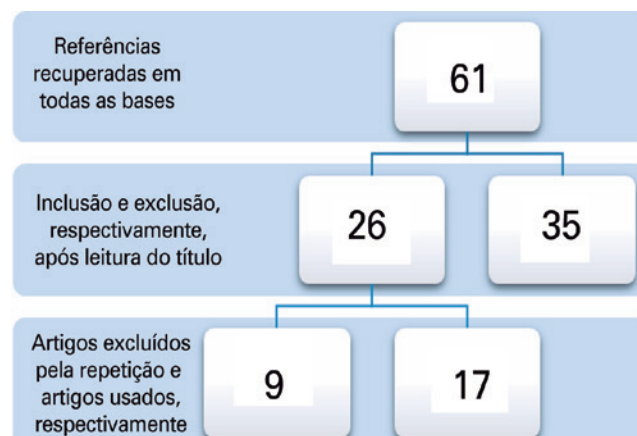


Figura 1. Fluxograma de seleção dos artigos.

náuseas, vômitos e défices neurológicos, como paralisia de nervo oculomotor.^{6,9,12-15} Alguns casos podem ter dor orbital unilateral como manifestação atípica da cefaleia sentinela,¹⁶ sendo precedente de um quadro de HSA por dias ou semanas. Silva-Hernández mostraram um caso de cefaleia sentinela em paciente com HSA perimesencefálica, sendo uma exceção à regra, já que, geralmente, a origem dessa HSA não é aneurismática.¹⁷

A patogênese da cefaleia sentinela ainda é controversa na literatura. Um dos grupos defende a ideia de que a dor é provocada por um microsangramento, ou seja, um sangramento menor, gerado por uma ruptura inicial na parede do aneurisma, que é trombosada em sequência, impedindo, naquele momento, um quadro de HSA grave. Outros autores defendem a ideia de que o paciente não tem sangramento, mas uma alteração estrutural, como uma expansão aneurismática.^{9,12,13,17} Linn et al. defendem a teoria de que há aumento do aneurisma e, se há sangramento, este fica restrito à parede do aneurisma, onde é formado um trombo organizado.¹⁸

Como colocado por Evans, a cefaleia sentinela é um diagnóstico geralmente retrospectivo. Isso porque só é pesquisada após a instalação do quadro de HSA. Geralmente, a característica da cefaleia na HSA é semelhante à do quadro da sentinela, sendo diferente pela intensidade - descrita em alguns casos como "a pior dor da vida"; ocorre, em alguns casos, rebaixamento de nível de consciência, confusão mental aguda, rigidez de nuca e hemorragia intraocular à fundoscopia.^{12,15} Assim, 10% a 43% dos pacientes com HSA, foram diagnosticados retrospectivamente com cefaleia sentinela, mas não se sabe realmente a prevalência da HSA aneurismática e da não aneurismática associada à cefaleia sentinela.¹⁹ A conduta perante a um caso assim é a solicitação de tomografia de crânio, exame que tem sensibilidade de 95% no dia zero do evento. Caso haja negatividade no exame, é recomendada punção lombar, que pode revelar xantocromia e hemácias degeneradas. Para investigação da etiologia da HSA, é recomendada a solicitação de angiotomografia ou angiorressonância, que são exames menos invasivos que o teste padrão-ouro, que é a angiografia cerebral por subtração digital.^{13,15,19}

Para a cefaleia ser classificada como sentinela, ela deve, ainda, ser associada a tomografia de crânio sem sinais de sangramento e punção lombar com única alteração xantocromia.^{15,20} Assim, todos os pacientes com cefaleia que tenham os sinais de alerta,^{1,19} conforme tabela 2, têm a indicação de uma investigação mais aprofundada, como solicitação de exame de neuroimagem. Além disso, é necessária a investigação em pacientes com síndromes como Ehlers-Danlos tipo IV, neurofibromatose tipo 1, síndrome de Marfan, doença dos rins policísticos e história familiar de aneurisma intracraniano, pois esses quadros estão mais propensos ao desenvolvimento de um aneurisma intracraniano.¹²

Tabela 2. Sinais e sintomas considerados sinais de alarme na cefaleia

Nova cefaleia em pacientes idosos
Alteração neurológica ao exame físico, incluindo papiledema e alteração estado mental
Mudança no padrão prévio de cefaleia
Nova cefaleia em pacientes de risco para imunossupressão, como HIV e câncer
Sinais sistêmicos associados, como febre, rash e rigidez de nuca
Pior dor de cabeça da vida
Desencadeada por tosse, evacuação ou manobra de Valsalva
Cefaleia na gravidez ou período pós-parto

Atualmente, novos estudos têm investigado o risco de sangramento sentinela em pacientes com cefaleia episódica. Os sangramentos sentinelas podem aparecer em tomografia computadorizada inicial, mas pacientes com cefaleia episódica são de baixo risco para HSA, logo, continua não sendo indicada a investigação com exames complementares para pacientes sem sinais de alerta (*reg flags*) e sem síndromes associadas.²¹ Já Nakagawa et al. mostram nova possibilidade para detecção de microsangramentos nos quadros de cefaleia sentinela com *Quantitative Susceptibility Mapping* (QSM) feita a partir da ressonância magnética, técnica que avalia a quantidade de hemossiderina no tecido.²²

Portanto, a competência diagnóstica realizada pelos médicos quanto à investigação da cefaleia e a definição de um caso de cefaleia sentinela permitem maior averiguação de casos de aneurisma cerebral e pequenas HSA, mostrando-se, então, fundamental para a modificação da forma como se trabalha e entende a HSA, doença de alta morbimortalidade. A educação médica sobre o tema tem sido associada a menos erros diagnósticos, o que implica em menos hemorragias maciças e menores complicações.^{12,19} A identificação correta de uma cefaleia sentinela e de sua causa é o pilar para prevenção de HSA.^{22,23}

O risco de ressangramento em pacientes que não tiveram o aneurisma tratado com embolização ou clipagem é de 4% no primeiro dia, sendo que 80% acontecem nas primeiras 6 horas após o sangramento inicial.¹¹ O paciente com cefaleia sentinela possui maior associação com ressangramento, podendo esse risco chegar a dez vezes em relação aos pacientes que não possuem o sintoma.^{9,22}

Diante disso, o paciente com quadro de cefaleia sentinela tem alto risco para ressangramento em relação àqueles com HSA e é prioridade para realização do tratamento nos aneurismas não rotos, uma vez que a cirurgia em pacientes com aneurismas não roto tem 95% de chances de obter bons resultados e menos de 1% de mortalidade.²⁴

Nosso estudo encontrou dificuldades para síntese dos dados devido à heterogeneidade²⁵ de conceitos e de estudos sobre o tema, além da ausência de classificação da gravidade e escores preditores de possibilidade para uma cefaleia ser caracterizada como cefaleia sentinela.

CONCLUSÃO

A cefaleia sentinela é um parâmetro importante a ser avaliado na queixa de cefaleia, seja na Atenção Primária ou Secundária, sendo necessária a atuação médica precisa nesses níveis de atenção à saúde.

Para isso, é necessária uma educação na Atenção Primária e Secundária para os profissionais da saúde sobre o reconhecimento e a conduta perante o quadro. Concomitante a isso, é necessária a educação continuada da população sobre os sintomas desse quadro e aconselhamento na busca por ajuda médica urgente.

REFERÊNCIAS

- Rizzoli P, Mullally WJ. Headache. *Am J Med.* 2018;131(1):17-24. doi: 10.1016/j.amjmed.2017.09.005
- Levin M. The International Classification of Headache Disorders, 3rd edition (ICHD III) - changes and challenges. *Headache J Head Face Pain.* 2013 [cited 2021 Mar 22];53:1383-95. Available from: <https://headachejournal.onlinelibrary.wiley.com/doi/full/10.1111/head.12189>
- Benjamin EJ, Blaha MJ, Chiuve SE, Cushman M, Das SR, Deo R, et al.; American Heart Association Statistics Committee and Stroke Statistics Subcommittee. Heart Disease and Stroke Statistics-2017 Update: A Report From the American Heart Association. *Circulation.* 2017;135(10):e146-e603. doi: 10.1161/CIR.0000000000000485. Erratum in: *Circulation.* 2017;135(10):e646. Erratum in: *Circulation.* 2017;136(10):e196.
- Braga FM, Melo PM. Neurocirurgia. Guias de medicina ambulatorial e hospitalar Unifesp/Escola Paulista de Medicina. São Paulo: Manole; 2005.
- Valença MM, Valença LP. Hemorragia subaracnóidea: causas, manifestações clínicas e tratamento. *Neurobiol.* 2000;63:97-104.
- Asano AG, Silva WF, Valença MM. Cefaléia sentinela: sinal de alerta da hemorragia subaracnóidea por ruptura de aneurisma intracraniano. *Migrâneas Cefaléias.* 2008[citado 2021 Mar 22];11(2):78-83. Disponível em: https://headachemedicine.com.br/materias/2008_abr_mai_jun%20-%20Art.%20Original%20-%20Cefal%c3%a9ia%20Sentinela.pdf
- Valença MM, Andrade-Valença LP, Martins C, Aragão MF, Batista LL, Peres MF, et al. Cluster headache and intracranial aneurysm. *J Headache Pain.* 2007;8(5):277-82. doi: 10.1007/s10194-007-0412-9
- Pereira JL, de Albuquerque LA, Dellaretti M, de Carvalho GT, Vieira G Jr, Rocha MI, et al. Importance of recognizing sentinel headache. *Surg Neurol Int.* 2012;3:162. doi: 10.4103/2152-7806.105101
- Polmear A. Sentinel headaches in aneurysmal subarachnoid haemorrhage: what is the true incidence? A systematic review. *Cephalalgia.* 2003;23(10):935-41. doi: 10.1046/j.1468-2982.2003.00596.x
- Beck JE al. Sentinel headaches in patients with subarachnoid hemorrhage: Implications for patient management. 2007;3(6):310-1
- Beck J, Raabe A, Szelenyi A, Berkefeld J, Gerlach R, Setzer M, et al. Sentinel headache and the risk of rebleeding after aneurysmal subarachnoid hemorrhage. *Stroke.* 2006;37(11):2733-7. doi: 10.1161/01.STR.0000244762.51326.e7
- Carolei A, Sacco S. Headache attributed to stroke, TIA, intracerebral haemorrhage, or vascular malformation. *Handb Clin Neurol.* 2010; 97:517-28. doi: 10.1016/S0072-9752(10)97047-4.
- Cheng YC, Wong YK, Lai TH. Sentinel headache: a prospective case. *Acta Neurol Taiwan.* 2012;21(3):147-8.
- Ball MJ. Pathogenesis of the "sentinel headache" preceding berry aneurysm rupture. *Can Med Assoc J.* 1975;112(1):78-9. PMID: 1109729.
- Evans RW. Diagnostic testing for the evaluation of headaches. *Neurol Clin.* 1996;14(1):1-26. doi: 10.1016/s0733-8619(05)70240-1
- Yokoya S, Hino A, Goto Y, Hashimoto Y, Oka H. Strictly limited orbital pain as sentinel headache of subarachnoid hemorrhage. *World Neurosurg.* 2018;114:27-9. doi: 10.1016/j.wneu.2018.03.023
- Silva-Hernández L, Mayo D, Romeral M, Toledo D, Pareés I, Matías-Guiu JA, et al. [Sentinel headache in perimesencephalic subarachnoid hemorrhage]. *Rev Neurol.* 2016;62(3):142-3. Spanish. PMID: 26815853.
- Linn FH, Wijdicks EF, van der Graaf Y, Weerdesteijn-van Vliet FA, Bartelds AI, van Gijn J. Prospective study of sentinel headache in aneurysmal subarachnoid haemorrhage. *Lancet.* 1994;344(8922): 590-3. doi: 10.1016/s0140-6736(94)91970-4
- de Falco FA. Sentinel headache. *Neurol Sci.* 2004;25 Suppl 3:S215-7. doi: 10.1007/s10072-004-0289-1
- Andereggen L, Andres RH. "Sentinel seizure" as a warning sign preceding fatal rupture of a giant middle cerebral artery aneurysm. *World Neurosurg.* 2017;100:709.e11-709.e13. doi: 10.1016/j.wneu.2017.02.017
- Hammond N, Ranta A. Yield of head computed tomography in patients with new onset of transient headaches. *Intern Med J.* 2017;47(10):1141-1146. doi: 10.1111/imj.13517
- Nakagawa D, Cushing C, Nagahama Y, Allan L, Hasan D. Quantitative susceptibility mapping as a possible tool to radiographically diagnose sentinel headache associated with intracranial aneurysm: case report. *World Neurosurg.* 2017;103:954.e1-954.e4. doi: 10.1016/j.wneu.2017.04.151
- Klara PM, George ED. Warning leaks and sentinel headaches associated with subarachnoid hemorrhage. *Mil Med.* 1982;147(8): 660-2.
- Shapiro SA. Sentinel symptoms and signs of intracranial aneurysms. *Indiana Med.* 1990;83(1):20-2. PMID: 2303693.
- Demaerschalk B, Dodick DW. Recognizing sentinel headache as a premonitory symptom in patients with aneurysmal subarachnoid haemorrhage. *Cephalalgia.* 2003;23(10):933-4. doi: 10.1046/j.1468-2982.2003.00608.x